

Conduite à tenir devant une morsure de chien (213b)

Professeur Jacques LEBEAU
Novembre 2003 (Mise à jour mars 2005)

Pré-Requis :

- Anatomie faciale
- Principes de traitement des plaies
- Principes d'antibiothérapie

Résumé :

La prise en charge des patients mordus obéit à des attitudes stéréotypées et impose un **traitement médical et chirurgical en urgence** seul, susceptible d'enrayer une abcédation.

Mots-clés :

Morsures, morsures de chien, rage, infection

Références :

- "Les Morsures de chien" Lebeau J, Clève T, Raphaël B, et Bettega G. (Flammarion Médecine-Sciences) - Journées Parisiennes de Pédiatrie 1994. Pages 370-374

Exercices :

1. Introduction

La prise en charge des morsures de chien est une urgence médico-chirurgicale. Il s'agit d'une plaie toujours profonde et infectée. Elle impose donc une attitude stéréotypée qui seule permet d'éviter l'évolution inéluctable vers l'abcédation et les conséquences parfois dramatiques qui peuvent en découler.

2. Il faut recueillir des informations

Dans le cadre d'une double enquête :

- sur le mordeur
- sur le mordu

2.1. Le mordeur

Il faut évaluer les risques que sa morsure peut représenter pour le mordu : ce qui doit être l'obsession du clinicien est le risque infectieux toujours présent, dont le très rare mais gravissime risque rabique.

2 situations peuvent se présenter :

- chien connu
- chien inconnu

2.1.1. chien connu

Dans tous les cas, ne pas tuer le chien (surveillance vétérinaire).

Le chien a-t-il mordu après provocation ou a-t-il un comportement inhabituel ? Ce qui peut orienter vers une possible contamination rabique.

Toujours demander son statut vaccinal et une consultation vétérinaire, avec production de deux certificats établis à 15 jours d'intervalle par le vétérinaire.

2.1.2. chien inconnu (non retrouvé ou errant)

Toujours demander au centre antirabique le plus proche l'attitude à adopter en fonction du risque potentiel de contamination, variable selon les régions.

2.2. Le mordu

L'aspect spectaculaire ou au contraire anodin de la morsure est toujours trompeur.

Il est donc indispensable de conduire un examen stéréotypé.

2.2.1. Interrogatoire

- Quel est le terrain ?
 - âge
 - antécédents (médicaux, chirurgicaux, allergies)
 - statut vaccinal
- Les circonstances de la morsure :
 - heure de survenue +++
 - traumatismes associés ?
- Heure de la dernière ingestion solide ou liquide :
précision conditionnant le type d'anesthésie à mettre en œuvre

2.2.2. Examen clinique

- Général : Il est conseillé de commencer par lui afin de ne pas l'oublier devant l'aspect, parfois spectaculaire, de la morsure :
 - recherche de contusions, hématomes, voire fractures, traumatisme crânien (choc violent d'un gros chien sur un enfant).
- De la morsure :
 - type :
 - délabrantes et/ou avec perte de substance : sources de graves séquelles morphologiques ou esthétiques. Elles ne font heureusement jamais discuter leur prise en charge en urgence.

- ponctiformes : ce sont les plus trompeuses car d'aspect anodin elles sont cependant toujours la porte d'entrée d'une vaste zone de décollement, profonde, infectée par le croc !!
- lésions sous-jacentes :
tendineuses, musculaires, vasculaires et surtout nerveuses, elles doivent être décelées avant tout traitement.

3. Il faut agir vite

3.1. Le mordeur

Ne pas le tuer.

La surveillance vétérinaire est indispensable : systématiquement à J3 J7 et J15 dans le cadre du risque rabique.

Si au bout de ces quinze jours l'animal, correctement vacciné, n'a présenté aucun risque de contamination, il n'y a pas lieu d'effectuer une vaccination antirabique chez le mordu.

Si le chien présente des signes suspects, la vaccination est effectuée.

En zone d'endémie rabique, si le chien a été tué, il faut faire envoyer sa tête à l'institut Louis Pasteur de Paris, pour obtenir un diagnostic histologique. En attendant les résultats, le protocole vaccinal est entrepris, quitte à être arrêté si la contamination rabique est écartée.

3.2. Le mordu

Une morsure est toujours une plaie profonde infectée :
C'est donc une **Urgence médico-chirurgicale**.

3.2.1. Urgence chirurgicale

Comme toute plaie profonde infectée avec décollement et donc «espace mort», l'absence de prise en charge en urgence aboutit inéluctablement à la constitution d'un abcès profond .

Le protocole est dès lors immuable :

- Sous anesthésie générale (qui seule permet d'effectuer la série de gestes stéréotypés salvateurs)
- Explorer tout le trajet des crocs (toujours plus profond et plus vaste que ne laisse supposer la discrétion de la porte d'entrée), en repérant et réparant les structures lésées.
- Laver très abondamment au sérum physiologique, ce qui constitue le geste majeur de l'intervention
- Parer les berges et tous les tissus contus
- Drainer « l'espace mort »
- Enfin, et seulement après avoir accompli les gestes précédents, suture soignée de chaque plan. S'il existe une perte de substance, les gestes de réparation seront toujours différés.

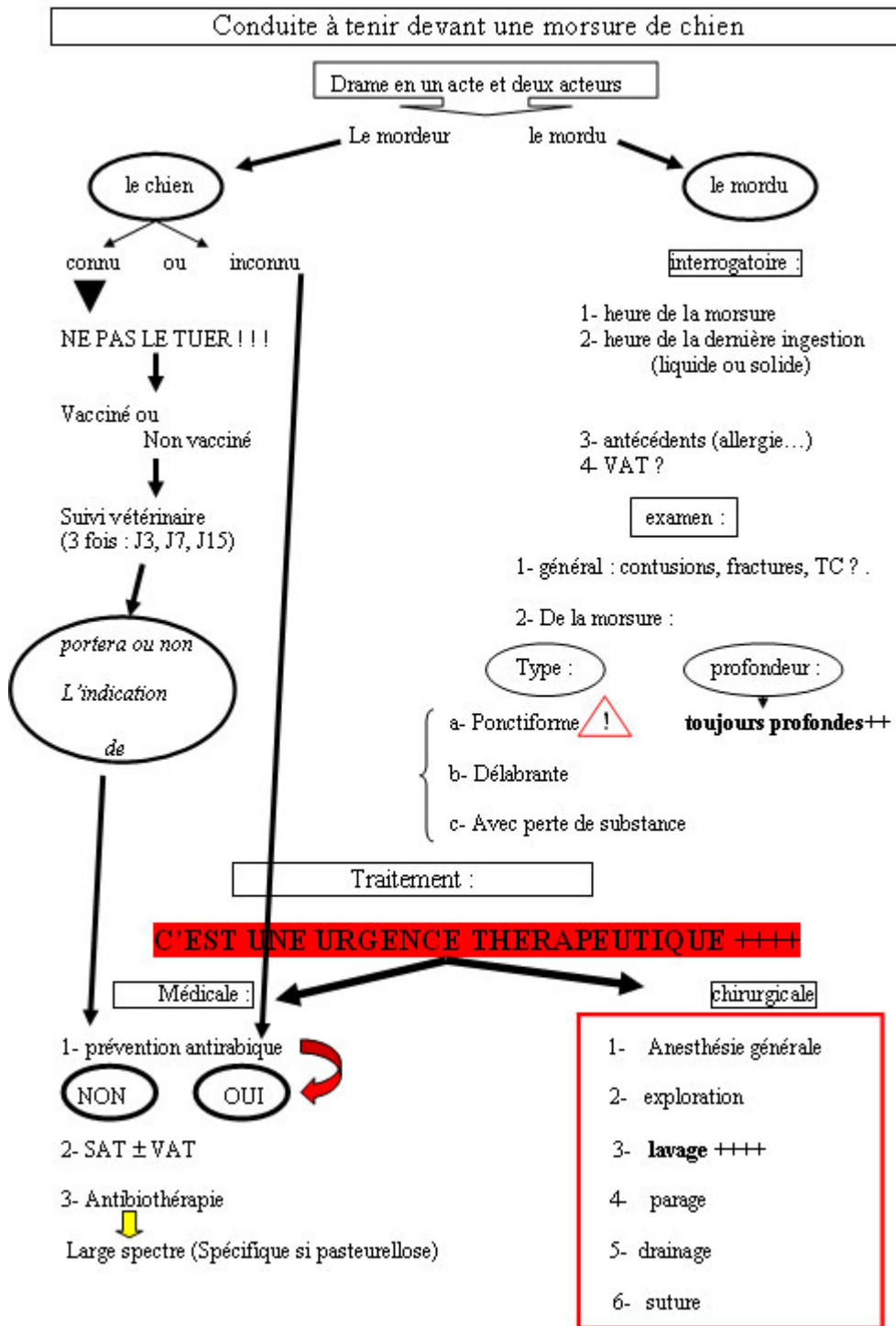
Il est bien évident que si le patient est vu tardivement, le geste chirurgical est toujours indiqué, mais consiste alors en la mise à plat d'un abcès !

3.2.2. Urgence médicale

Trois risques infectieux sont à prévenir et/ou traiter :

- Le risque rabique. Le moindre doute ou l'absence de renseignement sur l'animal mordeur impose la vaccination (rappelons que la rage est constamment mortelle lorsque la maladie est déclarée).
- Le risque tétanique. Vérifier la validité de la vaccination. Sérothérapie et vaccination s'imposent dans le cas contraire.
- L'infection par les germes aérobies et anaérobies constamment présents sur les crocs de l'animal : L'association acide clavulanique et amoxicilline est efficace et recommandée chez l'enfant en l'absence de contre-indication. Les cyclines représentent l'antibiothérapie de choix (chez l'adulte) contre *Pasteurella multocida*, bacille Gram négatif, hôte fréquent de la cavité buccale animale.

4. Arbre décisionnel



Arbre décisionnel : conduite à tenir devant une morsure de chien
(J Lebeau)